

TREMOR ORTOSTÁTICO PRIMÁRIO: relato de caso

Primary Orthostatic Tremor: a
case report

Péricles Maranhão-Filho¹
Márcia Waddington Cruz²

Resumo

Pacientes com tremor ortostático (TO) podem ser classificados como possuindo "TO primário", com ou sem tremor postural nos braços e sem outra alteração neurológica, ou "TO plus". Descrevemos uma paciente com TO primário e o registro eletromiográfico do surto. Discutimos aspectos clínicos e ressaltamos a dificuldade terapêutica desta condição.

Palavras-chave: tremor ortostático, eletromiografia, tratamento

Abstract

Patients with orthostatic tremor (OT) can be classified as having "primary OT," with or without postural arm tremor and no other abnormal neurological features, or "OT plus". We describe a patient with primary OT and the electromyography register. We discuss clinical aspects highlighting therapeutic difficulties.

Keywords: orthostatic tremor, electromyography, treatment

¹Professor Adjunto de Neurologia Hospital Universitário Clementino Fraga Filho – UFRJ e Neurologista do Instituto Nacional de Câncer – RJ.

²Neurologista PhD e Chefe do Setor de Eletroencefalografia do Hospital Clementino Fraga Filho – UFRJ.

Endereço para correspondência: Prof. Péricles Maranhão-Filho.

Av. Canal de Marapendi, 1680/1802. Rio de Janeiro. RJ. 22631-050

E-mail: pmaranhaofilho@gmail.com

Introdução

O tremor ortostático (TO) foi descrito por Pazzaglia et al.⁹ em 1970 a propósito de três casos, e batizado como tal por Heilman em 1984⁶.

Trata-se de uma rara desordem do movimento, caracterizada pelo aparecimento de tremor nos membros inferiores quando o indivíduo adota posição ortostática, e que rapidamente desaparece ao caminhar, sentar ou deitar. O TO possui característica eletromiográfica distinta, com frequência 14 a 18 Hz, e de modo geral não responde bem ao tratamento medicamentoso⁵. O presente relato tem como finalidade principal lembrar sobre esta condição que é rara, mas apresenta aspectos clínicos e eletromiográficos bem característicos, a fim de evitar investigações laboratoriais dispensáveis e até procedimentos cirúrgicos desnecessários.

Caso

MARF, feminina, 66 anos, caucasiana, casada, natural de Portugal.

Há dez anos se queixa que “as pernas tremem ao ficar de pé”. Caso insista em assim permanecer, se sente instável a ponto de necessitar apoio para não cair. Ao iniciar a marcha, durante o caminhar, ou caso adote a posição sentada ou deitada o tremor das pernas desaparece. Não se queixa de tremor em outro segmento do corpo. Nega história familiar de alteração semelhante ou história pessoal ou familiar de qualquer doença neurológica.

Com intuito de livrá-la desse tremor, há um ano foi submetida à ressecção de uma hérnia cervical dorso-lateral entre C5-C6. Entretanto, ao colocar-se de pé no pós-operatório observou que nada havia mudado.

Exame clínico geral normal. Exame neurológico sem alterações exceto pela presença de tremor de frequência rápida nas pernas quando na posição ortostática (melhor observado pelo trepidar rápido do tecido da bainha de seu vestido). Ao manter-se de pé por algum tempo,

surge franca instabilidade postural que a obriga apoiar-se para não cair. Não apresenta tremor – postural, de repouso ou de ação – nos MMSS, nem tremor cefálico ou vocal, além de não tremer quando sentada, deitada, ou quando em decúbito dorsal exerce pressão plantar bilateral contra uma resistência (contração isométrica).

Realizou ressonância magnética do crânio que foi normal e Eletromiografia sentada e na posição vertical (Fig 1).

Por três vezes tentou fazer uso de clonazepam em aumento gradual da dose com intuito de atingir pelo menos a dose de 2mg/dia, porém não suportou o efeito adverso de sonolência, principalmente. O uso de propranolol (40mg/dia) isolado ou em associação ao clonazepam, e o emprego isolado da gabapentina, não lhe trouxe nenhum efeito benéfico. Num *follow-up* de três anos a paciente mantém a discinesia postural com as mesmas características de quando a vimos pela primeira vez.

Discussão

O tremor ortostático (TO) é uma condição rara e caracterizada pela presença de tremor de frequência rápida predominante nas pernas e tronco quando na posição de pé⁷.

A princípio considerado um fenômeno “posição específico” (ortostatismo), e exclusivo dos MMII, o TO, entretanto pode surgir também no decúbito dorsal, desde que o paciente realize contração isométrica dos MMI, como por exemplo, aplicando força plantar contra resistência, assim como pode ser observado nas mãos e braços, caso o examinado adote posição com apoio exclusivo e simultâneo das palmas e plantas no chão (*crouching posture*)³. O TO é distinguido mais como uma alteração da estática do que da marcha², e rapidamente desaparece quando o paciente deita, caminha, senta ou é suspenso sem que seus pés encostem no chão³. Em vista disso, naturalmente evitam situações nas quais tenham que manter-se de pé, parado. Nossa

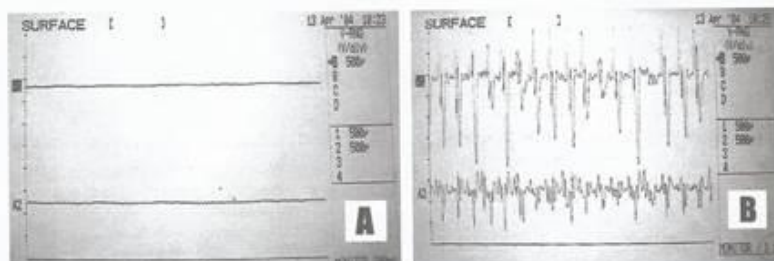


Figura 1. Registro simultâneo de eletromiografia por eletrodo de superfície nos músculos vasto lateral [A1] e bíceps femoral direitos [A2]. Na posição sentada, ausência de atividade (A). Na posição ortostática, potenciais musculares com frequência de 16 a 18 Hz simultaneamente nos 2 grupos musculares (B).

paciente, por exemplo, é uma dona de casa que há muitos anos só cozinha sentada (sic).

Gerschlagel et al.⁵, após avaliarem 41 pacientes com TO reunidos pelo período de 16 anos, sugerem que esta discinesia deve ser classificada em dois grupos principais. O TO primário – mais freqüente forma de apresentação – associado ou não com tremor ortostático dos MMSS; e o “TO plus” (25% dos casos), quando ocorre acompanhado por outras condições neurológicas tais como, doença de Parkinson, parkinsonismo, síndrome das pernas inquietas, discinesia tardia ou discinesia orofacial. Segundo Bain¹, o TO primário ainda deve ser subdividido em: TO tipo 1 (puro), como o caso da paciente em questão, e tipo 2 (sintomático, associado com degeneração cerebelar).

Apesar de o TO apresentar características clínicas e eletromiográficas específicas, alguns autores discutem se o mesmo não seria uma variante do tremor essencial^{7,8,12}, uma vez que pode ocorrer em familiares de pacientes sofrendores desta última condição, assim como pelo fato que alguns pacientes, tanto com tremor essencial quanto com TO, apresentarem hiperatividade cerebelar ao exame de tomografia por emissão de pósitrons².

Por outro lado, além de acometer predominantemente os MMII, a alta freqüência (14 a 18Hz)^{1,7} com que o TO se apresenta, o torna único e o diferencia de doenças como: ataxia cerebelar, mioclonia, clono devido espasticidade onde os abalos involuntários e irregulares podem ser proeminentes, além do próprio tremor essencial².

Na maioria dos sofrendores, os sintomas do TO tendem a se manter estáveis por muitos anos. Porém, em cerca de 15% dos casos, o tremor não só se agrava ao longo do tempo, como gradualmente ascende envolvendo o tronco e os braços⁵.

Exames com SPECT demonstraram redução do transporte de L-dopa no estriado de pacientes com TO, porém o emprego oral da L-dopa (600mg/dia) não evidenciou resposta relevante¹⁰. Apesar do “oscilador” do TO possuir localização mais provável no tronco cerebral, o córtex cerebral, a ganglia basal e o cerebelo também podem estar envolvidos na sua patogênese⁷.

Mesmo já se conhecendo um modelo suíno¹³ capaz de servir ao estudo experimental do TO, sua intimidade fisiopatológica ainda é pouco conhecida, assim como é inconsistente sua resposta ao tratamento farmacológico.

Embora no caso apresentado, ainda não tenhamos obtido sucesso terapêutico, teoricamente, o TO pode responder positivamente ao emprego isolado ou em associação do clonazepam, da primidona, do fenobarbital, do ácido valpróico e mais recentemente da gabapentina^{2,4,10,11}.

Conclusão

O TO é uma condição rara, de etiopatogenia ainda não esclarecida e apresenta algumas características distintas: 1 – ocorre quando o paciente adota a posição vertical e associa-se à instabilidade postural caso insista em assim permanecer; 2 – imediatamente desaparece ao caminhar, sentar ou deitar; 3 – é de freqüência rápida (14-18Hz) e responde de modo inconsistente ao tratamento farmacológico.

Referências

- Bain PG. The management of tremor. *J Neurol Neurosurg Psychiatry* 2002;72:3-9.
- Bhattacharyya KB, Basu S, Roy AD, Bhattacharya S. Orthostatic tremor: Report of a case and review of the literature. *Neurol India* 2003;51:91-93.
- Borojerd B, Ferbert A, Foltys H, et al. Evidence for a non-orthostatic origin of orthostatic tremor. *J Neurol Neurosurg Psychiatry* 1990;66:284-288.
- Evidente VGH, Adler CH, Caviness JN, Katrina A. Gwinn. Effective treatment of orthostatic tremor with gabapentin. *Mov Disord* 1998;13:829-831.
- Gerschlagel W, Munchau A, Katzenschlager R, et al. Natural history and syndromic associations of orthostatic tremor: a review of 41 patients. *Mov Disord* 2004;19:788-795.
- Helman KM. Orthostatic Tremor. *Arch Neurol* 1984;41:880-881.
- Panida P, Yu QR, Pullman SL. Clinical and neurophysiologic spectrum of orthostatic tremor: Case series of 26 subjects. *Mov Disord* 2005;20:1455-1461.
- Papa SM, Gershanik OS. Orthostatic tremor: An essential tremor variant? *Mov Disord* 1988;3:97-108.
- Pazzaglia P, Sabattini L, Lugaesi E. Su di un singolare disturbodeura stazione eretta (osservazione di tri casi). *Riv Freniatr* 1970;96:450-457.
- Rodrigues JP, Edwards DJ, Walters SE, et al. Blinded placebo crossover study of gabapentin in primary orthostatic tremor. *Mov Disord* 2006;21:900-905.
- Sander HW, Masdeu JC, Tavoulares G, Walters A, Zimmerman T, Chokroverty S. Orthostatic tremor: An electrophysiological analysis. *Mov Disord* 1998;13:735-738.
- Souza RO, Ribeiro SA. Tremor Ortostático. *Arq Neuropsiquiatr* 1987;45:324-328.
- Wissel J, Harlizuis B, Richter A, et al. A new tremor mutant in the pietrain pig: An animal model of orthostatic tremor? Clinical and neurophysiological observations. *Mov Disord* 1997;12:743-746.